

Krestale Knochenneubildung durch ein Konzept des mikrostrukturierten Backtapers

Ein Beitrag von Jörg Neugebauer^{1,3,4}, Steffen Kistler¹, Ingo K. Frank¹, Frank Kistler¹, Günter Dhom^{2,3}

Das Implantatdesign wird immer wieder weiterentwickelt, damit die Erfolgsquoten optimiert und Risiken minimiert werden. Es zeigen aber nicht alle Entwicklungen einen Vorteil, da mit manchen Systemänderungen auch nachteilige Effekte auftreten können. Daher ist eine Symbiose von verschiedenen Faktoren besonders am Übergangsbereich von Knochen zu Weichgewebe notwendig, um eine langzeitstabile und risikofreie periimplantäre Hart- und Weichgewebssituation zu erreichen.

Der Langzeiterfolg enossaler Implantate wird durch die Stabilität des periimplantären Knochenniveaus bestimmt. In den letzten Jahrzehnten haben sich die Ansätze des Implantatdesign im krestalen Bereich stark verändert.²² Ging man zu Beginn der modernen Implantologie davon aus, dass sich ein transgingivales Design mit einer weiten Entfernung der Aufbauanschlussstelle vom Knochenniveau vorteilhaft zeigt, ist heute bekannt, dass der mikrostrukturierte Anteil wesentlich für die Ausbildung der Osseointegration und die Stabilität des Knochenniveaus ist.^{7,26} Somit wurden die Bereiche des polierten Randes am Implantat zunehmend verkleinert und der raue Anteil je nach Konzeption der Implantat-Aufbau-Verbindung extendiert. Die ersten Systeme mit einer solchen rauen Oberfläche wurden wegen des Risikos des Ausbildens einer Periimplantitis kritisch beurteilt, da eine raue Oberfläche als Prädiktionsfaktor für eine mikrobiologische Besiedlung gesehen wurde.³ Es hat sich aber gezeigt, dass das Periimplantitisrisiko nicht alleine von der Rauigkeit der Oberfläche bestimmt wird, sondern auch von der dreidimensionalen Struktur. So zeigen Implantate mit einer substraktiv hergestellten gestrahlten oder gestrahl-geätzten Oberfläche weniger biologische Komplikationen als Implantate mit einer additiven Oberfläche durch Beschichtung oder anodischer Oxidation.^{1,9}

Durch die wissenschaftlichen Erkenntnisse zur Ausbildung der Osseointegration wurden die Implantatoberflächen weiterentwickelt, da man erkannt hat, dass eine Mikrostrukturierung zur verbesserten Knocheneinheilung führt. Somit wird auch der mechanistische Ansatz, dass lange und großvolumige Implantate günstiger für den Langzeiterfolg sind, verlassen. Dies hat auch dazu geführt, dass die Einheilzeiten nicht mehr von der Lokalisation mit Ober- und Unterkiefer differenziert werden, sondern die Stabilität im jeweiligen Knochenlager relevant ist. Im Laufe der

Jahre hat sich auch gezeigt, dass die Anforderungen des Bindegewebes an die Mikrostrukturierung der Oberfläche und des Knochens unterschiedlich sind. Die Knochenzellen benötigen eine dreidimensionale, mikro und nanoporige Mikrostrukturierung, während das subepitheliale Weichgewebe eher eine zweidimensionale raue Mikrostrukturierung für die Adhäsion benötigt. Allerdings kann sich der Knochen auch auf dieser nur zweidimensional ausgeprägten mikrostrukturierten Oberfläche anlagern, da die Osteoblastenausläufer sich in den Poren ansetzen können. Zum anderen benötigt das subepitheliale Bindegewebe eine rauere Struktur zu Adhäsion im Vergleich zum Epithel. Neben dem geringen Potenzial einer Knochenanlagerung an eine glatte Implantatoberfläche führt dies auch zu einem Epitheltiefenwachstum, sodass eine tiefere periimplantäre Weichgewebstasche bei Implantaten mit einem polierten Implantatanteil beobachtet

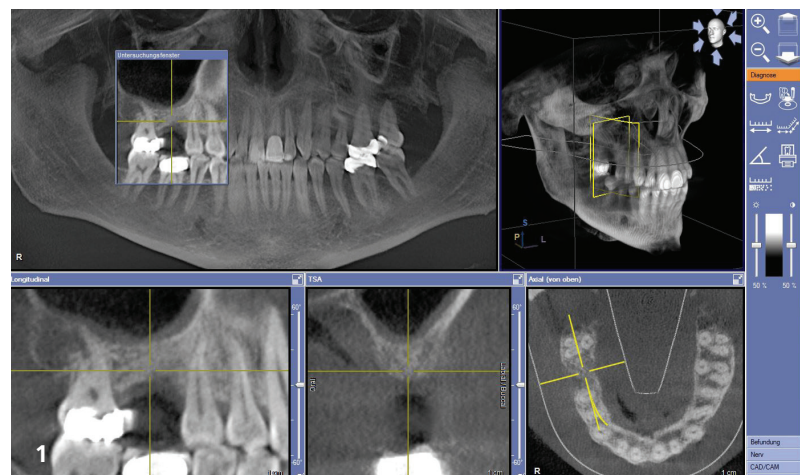


Abb. 1: DVT zur präoperativen Bestimmung des qualitativen und quantitativen Knochenangebotes.

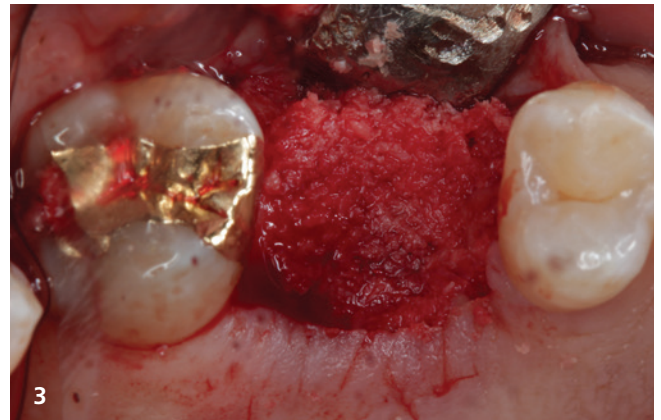
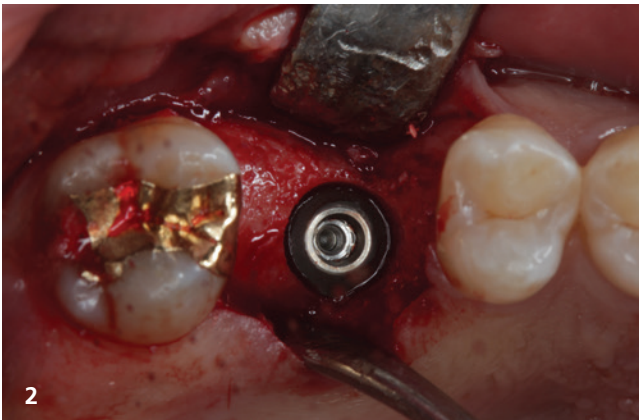


Abb. 2: Subkrestale Positionierung des kurzen Implantates (copaSKY, D5 L5, 2 mm, bredent medical, Senden). – **Abb. 3:** Überschichtung der offenen Bereiche des Implantatlagers mit den bei der Implantatbettaufrbereitung gesammelten Knochenspänen

wird, insbesondere wenn diese epi-oder sogar subkrestal gesetzt werden.

Durch selbstschneidende Implantate, die mit einer Gewebedichte-orientierten Knochenaufbereitung eingesetzt werden, kann auch im spongösen Knochenlager eine Verkürzung der Phase zum Erreichen der Osseointegration von den klassischen drei bis vier Monaten erreicht werden.²⁰ Diese Überlegungen zeigen sich auch in den positiven Ergebnissen bei der Anwendung von durchmesserreduzierten oder kurzen bzw. ultrakurzen Implantaten. Mit diesem modernen Implantatdesign ist auch der in der Literatur postulierte Verlust an Stabilität nach 2 bis 4 Wochen nicht mehr gegeben, wie verschiedene Studien gezeigt haben. So kann eine Sofortversorgung erfolgen, die auch zu einem früheren Remodelling und einer stabileren Ausprägung der Osseointegration führt. Da bei einem solchen Vorgehen das Trauma an der Gingivamanschette durch das wiederholte Wechseln der Prothetikkomponenten reduziert wird, ist ein stabileres peri-implantäres Knocheniveau zu erwarten.²⁴

Mit der Entwicklung der konischen Implantat-Aufbau-Verbindung alternativ zur weiteren Verbreiterung der internen Steckverbindungen wurde das sogenannte Plattform-Switch propagiert, um ein stabileres Knocheniveau zu erreichen.¹³ Die tierexperimentellen Grundlagenstudien wurden damals aber noch mit zylindrischen Implantaten mit einem 90°-Winkel und einem maschinieren Rand durchgeführt, die epikrestal gesetzt wurden.^{19,25} Die Kombination dieser Faktoren führte je nach Implantatdesign zu widersprüchlichen Ergebnissen, die intensiv diskutiert wurden. Als alleiniger Vorteil des Plattform-Switchs wurde der kleinere Durchmesser im Durchtrittsprofil des Aufbaus angenommen. Hier zeigen sich zwei Effekte, zum einen die Anlagerung des Weichgewebes auf der Implantatoberkante, sodass sich bei einer Kompression des Weichgewebes durch Abgleiten des Speisebolus zu keinem Ablösen des epithelialen Attachments kommt. Der weitere Vorteil zeigt sich in einer höheren Ausbildung des Weichgewebes über dem Knocheniveau, sodass durch die höhere Stärke des Weichgewebes eine bessere Ernährung des Gewebes angenommen wird.^{8,10}

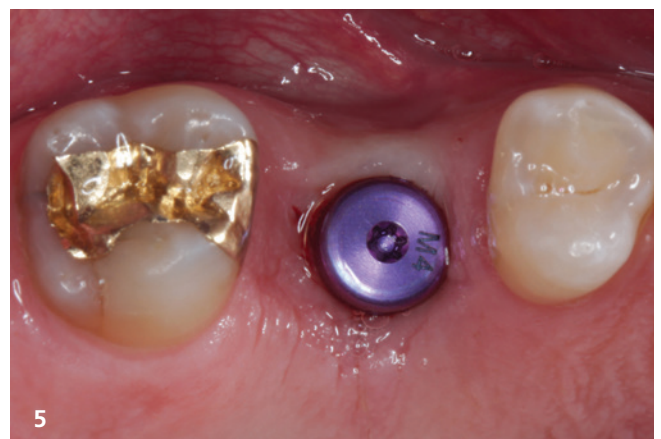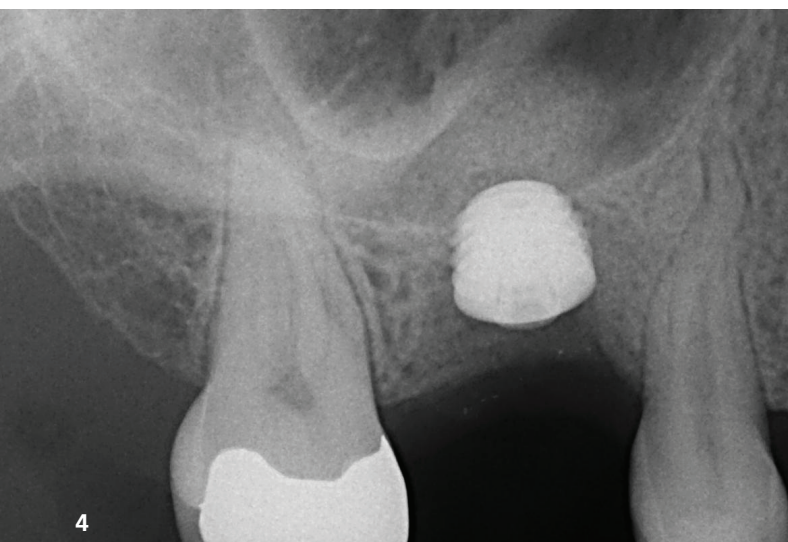


Abb. 4: Röntgenkontrolle des minimalinvasiv durchgeführten internen Sinusliftes. **Abb. 5:** Reizlose Weichgewebsverhältnisse zwei Wochen nach Freilegung bei tiefer Implantatposition.

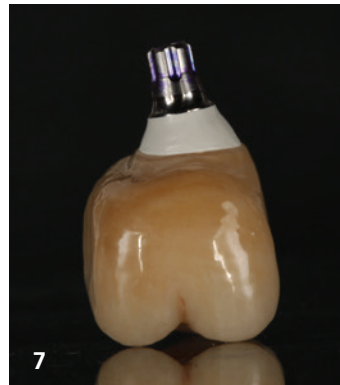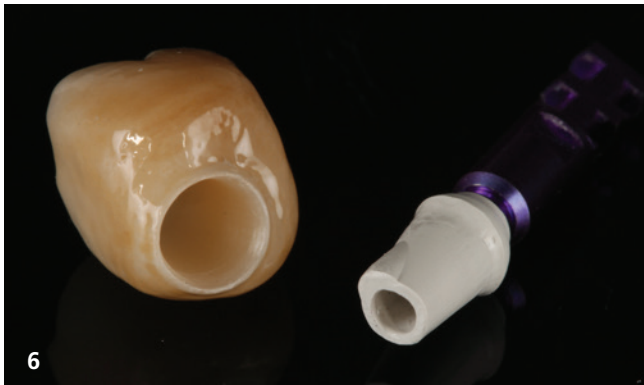


Abb. 6: Herstellung einer Zirkonoxidkrone auf einen präfabrizierten Hochleistungspolymeraufbau (Sky elegance Abutment, bredent medical, Senden). – **Abb. 7:** Verklebte Hybridkrone mit idealtypischer Konfiguration des Emergenz-Profils.

Die Dynamic der Kaukräfte führt zu hohen Belastungen der Implantat-Aufbau-Verbindung und des Implantalhalses. Besonders bei Implantatsystemen mit einer innen liegenden Rotationssicherung und konischer Verbindung wird im krestalen Bereich eine ausreichende Wandstärke für die Stabilität des Implantates benötigt.¹³ Dies resultiert häufig in einer Stufe oder einem geringer ausgeprägten Gewindedesign. Zudem zeigt sich die Atrophie in der Regel so, dass der Kieferkamm krestal deutlich schmaler wird und somit augmentative Maßnahme zur Ausbildung eines ausreichenden Knochenlagers notwendig werden.

Bei Implantaten mit Platform-Switch zeigt ein rechtwinkeliges oder gar ausladendes scharfkantiges krestales Implantatdesign aber keinen Vorteil für die Stabilität des Implantatkörpers, da der äußere Anteil von den lateralen Krafteinleitungen nicht weiter belastet wird. Zudem erhöht dies die Anforderungen an die Breite des horizontalen Knochenangebots. Bei geringen Implantatdurchmessern mit scharfkantigem Implantatdesign können die Kaufkräfte sogar zu Druck auf den kortikalen Knochen führen, was in der Regel zu dessen Abbau führt.²¹

Bei einer Verjüngung des Implantalhalses wird die mechanische Stabilität des Implantatkörpers nicht oder nur unwesentlich beeinflusst, aber die Friktion zum ortsständigen Knochen reduziert. Diese kann mit zunehmendem Durchmesser stärker ausgeprägt

werden, wodurch auf dem sogenannten „Backtaper“ die Möglichkeit entsteht, Knochenspäne aufzulagern und die Osseointegration zu unterstützen.⁶

Da die Oberflächenstruktur für die Anlagerung des subepithelialen Bindegewebes und des Knochens in der Übergangszone von großer Bedeutung ist, sollte das Backtaper somit mit einer rauen feinporigen Struktur versehen sein, die sich am besten durch eine Säureätzung erreichen läßt.¹¹ Somit besteht die Möglichkeit, dass sich je nach Positionierung des Implantats nicht nur das Weichgewebe anlagern, sondern auch Knochen auf dem Backtaper bilden kann.¹² Diese Knochenneubildung ermöglicht gerade bei einem abgeschrägten Kieferkamm, dass keine Nivellierung auf ein Knochenplateau notwendig wird und somit alle vertikalen Anteile des Kieferkamms erhalten werden.

Im Rahmen einer Multicenter-Studie konnte festgestellt werden, dass bei der Positionierung eines Implantats mit Backtaper darauf zu achten ist, dass der Startpunkt des Backtapers auf jeden Fall subkrestal positioniert wird, um eine stabile Auflagerung von Knochenspänen zu ermöglichen.¹⁷ In einer Vergleichsstudie mit 48 Implantaten mit einer Nachbeobachtungszeit von bis zu 3,3 Jahren konnte bei den Implantaten, die diese Anforderung erfüllten, ein Knochenwachstum von $0,8 \pm 0,851$ mm über alle Implantate beobachtet werden. Implantate, bei denen der mikro-

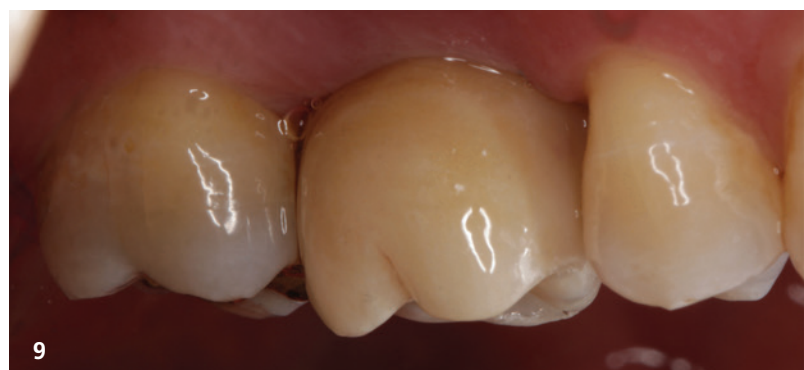
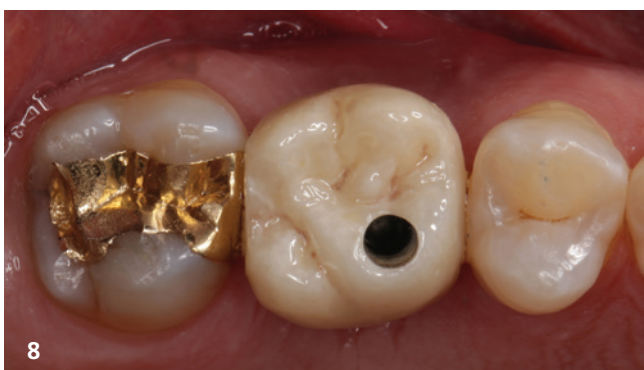
Abb. 8: Eingesetzte Abutmentkrone vor dem Verschluss des Schraubenkanals. – **Abb. 9:** Eingliederte Abutmentkrone mit Gestaltung des periimplantären Sulkus durch Zirkonoxidkeramik.

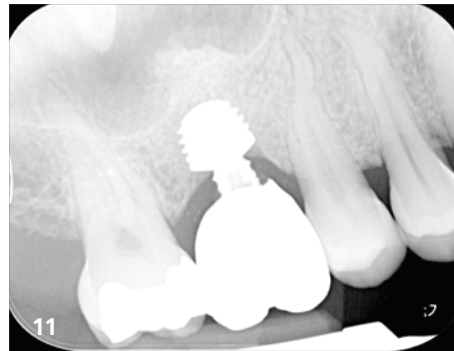
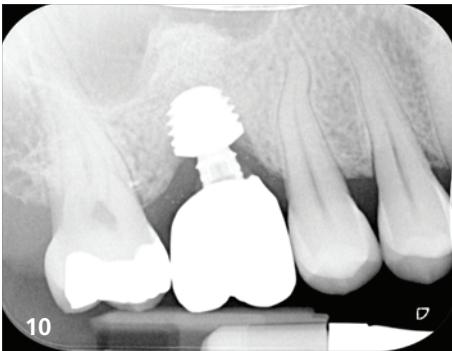


Abb. 10: Röntgenkontrolle der eingesetzten Krone mit weiterer Konsolidierung des Knochenträgers durch den internen Sinuslift. – **Abb. 11:** Verlaufskontrolle 4,8 Jahre nach Versorgung mit Ausbildung des Knochens auf der Oberkante des Backtapers.

strukturierte Backtaper oberhalb des marginalen Knochenlevels positioniert wurde, zeigten einen leichten Knochenabbau von $0,3 \pm 0,626$ mm wie bei Standardimplantaten üblich.⁴

Die individuelle subkrestale Positionierung muss bei der Implantatplanung und Auswahl des Implantatkörpers berücksichtigt werden, da diese Positionierung dazu führt, dass die Implantate näher als bei einer epikrestalen Positionierung an die anatomisch relevanten Strukturen gesetzt werden.¹⁵ Sofern mit einem System mit Bohrerstopps gearbeitet wird, muss mit einem kürzeren Bohrerstopp gearbeitet werden, damit das Implantat tiefer inseriert werden kann. Praktisch heißt dies: Für das Setzen eines 10 mm-Implantats wird ein Bohrerstopp für ein 12 mm-Implantat verwendet. So kann der Startpunkt des Backtapers in der richtigen Position leicht subkrestal gesetzt werden.⁵

Diskussion

Die dentalen Implantate haben sich in den letzten 50 Jahren deutlich weiterentwickelt und sind in ihrer Anwendung sehr zuverlässig geworden. Da es aber immer wieder nicht zu idealen Ergebnissen kommt, wurden in der Vergangenheit verschiedene Konzepte der Optimierung des transgingivalen Implantatdesigns verfolgt.¹⁸ Jedoch ergeben sich mit einem neuen Design auch weitere Produkteigenschaften, die wieder neue Probleme aufwerfen. So zeigen die Entwicklungen für die Anwendung an einem abgeschrägten Kieferkamm ein idealtypisch oder ein beidseitiges abgeschrägtes oder sogenanntes scalloped Halsdesign.^{16,23} Diese Implantate haben sich aufgrund der Gewindesteigung nur schwierig in der korrekten Position platzieren lassen. Zum Ausgleich dieser Problematik wurde bei diesen Systemen mit einer feinen Gewindesteigung reagiert, die aber einen zu kleinen Raum innerhalb der Gewindeflanken zeigt und somit die Einlagerung einer funktionellen Knochenstruktur mit der Ausbildung von Havers'schen Kanälen für die Ernährung der Osteonen nicht ermöglicht.² Daher ist neben dem Halsbereich auch das Gewindeprofil besonders bei kurzen Implantaten relevant, das aber auch nicht zu tief ausgeprägt sein darf, da sonst eine Periimplantitis-therapie kaum noch erfolgreich erbracht werden kann, da sich das Granulationsgewebe nicht mehr entfernen lässt.¹⁴

Klinische Relevanz

Weiterentwicklungen sind in der Implantologie auch heute noch wichtig und optimieren das Ergebnis der Therapie, wenn die Erkenntnisse aus der praktischen Anwendung und von wissenschaftlichen Studien klinisch relevant auf das Implantatdesign sowie die chirurgische und prothetische Anwendung übertragen werden. Wie die klinische Erfahrung und erste wissenschaftliche Ergebnisse zeigen, scheint der mikrostrukturierte Backtaper in Kombination mit der subkrestalen Insertion der Implantate eine Möglichkeit zu sein, nicht nur den Knochenabbau zu verhindern, sondern sogar eine Knochenneubildung zu erreichen, die das Implantat umschließt.¹⁷ Diese Ergebnisse müssen durch weitere wissenschaftliche Studien bestätigt werden.



Kontakt

Prof. Dr. Jörg Neugebauer^{1,3,4}
Dr. Steffen Kistler¹
Dr. Ingo Frank¹
Dr. Frank Kistler¹
Prof. Dr. Günter Dhom^{2,3}

- 1 Praxis Dr. Bayer und Kollegen, Landsberg am Lech
- 2 Praxis Prof. Dhom und Kollegen, Ludwigshafen/Rhein
- 3 Steinbeis-Hochschule, Berlin, Transfer-Institut Management of Dental and Oral Medicine
- 4 Interdisziplinäre Poliklinik für Orale Chirurgie und Implantologie, Klinik und Poliklinik für Mund-, Kiefer- und Plastische Gesichtschirurgie der Universität zu Köln



Infos zum Autor



Literatur